CAPÍTULO

Los ojos

16

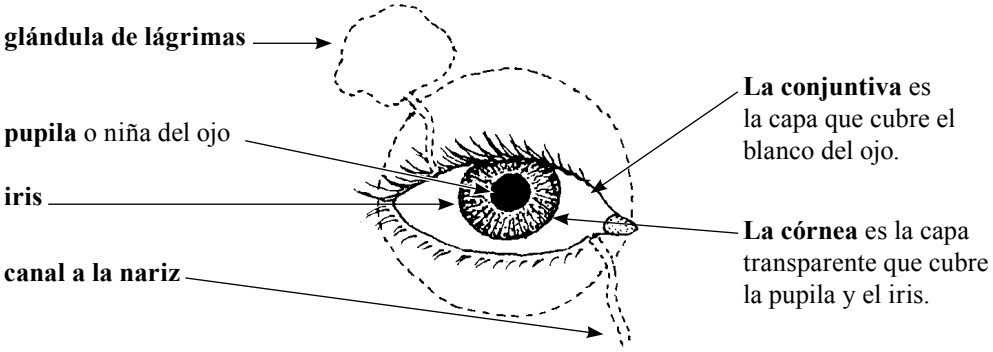

Señas de peligro para la vista

Los ojos son muy delicados. Hay que cuidarlos bien. Busque ayuda médica **inmediatamente** si aparece cualquiera de los siguientes trastornos:

1. Cualquier herida, cortada o espinada que entra al globo del ojo.
2. Una manchita nublosa, gris y dolorosa en la córnea, con rojo alrededor de la córnea (úlcera de la córnea).
3. Dolor muy fuerte dentro del ojo (posible iritis o glaucoma).
4. Una gran diferencia en el tamaño de las pupilas, cuando hay dolor en el ojo o en la cabeza.

Una gran diferencia en el tamaño de las pupilas puede indicar daño en el cerebro, embolia, un golpe o herida en el ojo, glaucoma o iritis. (Una pequeña diferencia es normal en algunas personas.)

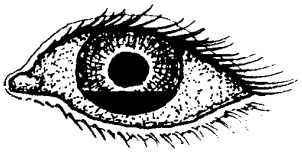

5. Sangre en el ojo detrás de la córnea (vea pág. 225).
6. Si la vista de un ojo o los dos empieza a fallar.
7. Una mancha blanca en las pupilas (niña del ojo). Podría ser una seña de cáncer (retinoblastoma) o una catarata (vea pág. 225).
8. Cualquier infección o inflamación en los ojos que no mejora después de 5 ó 6 días de tratamiento con una pomada antibiótica para ojos.

Golpes y heridas en los ojos

Cualquier herida, cortada o espinada en el ojo puede ser peligrosa porque puede causar ceguera, y hay que tratarla como tal.

Aun una cortadita en la *córnea* (la parte transparente que cubre la pupila y el iris) se puede infectar y dañar la vista si no se atiende como es debido. Una herida en el ojo que es tan profunda que alcanza la parte negra debajo de la capa blanca, es muy peligrosa.

Cuando el ojo recibe un golpe fuerte (como un puñetazo) y se llena de sangre, el ojo está en peligro (vea pág. 225). El peligro es mayor si el dolor aumenta después de unos días, ya que puede ser glaucoma agudo (pág. 222).

Tratamiento:

- Si la persona todavía puede ver bien con el ojo herido, póngale una pomada antibiótica para ojos (pág. 376) y cúbralo con una gasa suave y gruesa. Si el ojo no mejora en 1 ó 2 días, busque ayuda médica.
- Si la persona no puede ver bien con el ojo herido, si la herida es profunda o si hay sangre en el ojo detrás de la córnea (pág. 225), cubra el ojo con una gasa limpia y busque ayuda médica de inmediato. **No apachurre el ojo.**
- **Nunca** trate de quitar espinas o astillas que estén bien metidas en el ojo. Consiga ayuda médica.

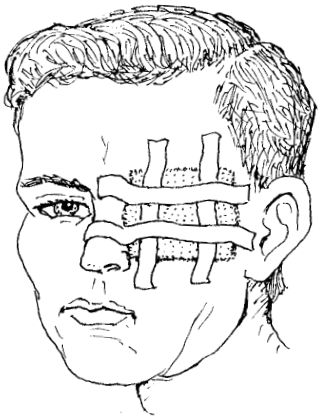

Cómo quitar una basura del ojo

Haga que la persona cierre los ojos y mire a la izquierda, a la derecha, hacia arriba y hacia abajo. Después, mientras usted le detiene el ojo abierto, haga que mire hacia arriba y luego hacia abajo. Esto hará que el ojo produzca más lágrimas, y muchas veces la basura saldrá sola.

O usted puede tratar de quitar la basura regando el ojo con agua limpia (pág. 219) o usando la punta de un trapo limpio o de un algodón mojado. Si la basura está debajo del párpado de arriba, búsquela doblando el párpado hacia atrás con un palito. Mientras usted hace esto, la persona debe mirar hacia abajo.

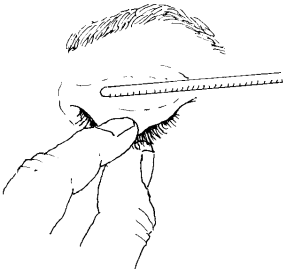

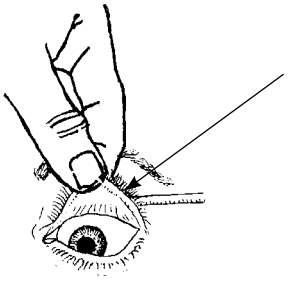

Muchas veces la basura se encuentra en la ranurita cerca del borde del párpado. Quítela con la punta de un trapo limpio.

Si no puede quitar la basura fácilmente, use una pomada antibiótica para ojos, cubra el ojo con una gasa y consiga ayuda médica.

www.hesperian.org /home-espanol

Quemaduras con productos químicos

El ácido de las baterías, la lejía o un pesticida que entre a los ojos puede ser peligroso. Detenga abierto el ojo. **Inmediatamente riéguelo con agua limpia y fresca. Siga regándolo por 30 minutos,** o hasta que deje de arder. No permita que el agua entre al otro ojo.

Ojos rojos y dolorosos—diferentes causas

Hay muchos problemas que hacen que los ojos se pongan rojos y adoloridos. Para dar el tratamiento correcto generalmente hay que encontrar la causa, así que busque bien las señas de cada posibilidad. Este cuadro le puede ayudar a encontrar la causa:

alguna basura en el ojo (pág. 218)	generalmente afecta **sólo a un ojo;** irritación y dolor variables
quemaduras o líquidos peligrosos (pág. 219)	uno o ambos ojos; irritación y dolor variables
'mal de ojo' (conjuntivitis, llorona pág. 219) fiebre del heno (conjuntivitis alérgica, pág. 165) tracoma (pág. 220) sarampión (pág. 311)	generalmente **los dos ojos** (puede empezar o ser peor en uno) generalmente más rojo en el borde de afuera ardor, generalmente leve
glaucoma agudo (pág. 222) iritis (pág. 221) rasguño o úlcera en la córnea (pág. 224)	generalmente **sólo un ojo;** más rojo cerca de la córnea el dolor a menudo es fuerte

'Mal de ojo' (conjuntivitis, llorona)

Esta infección causa irritación, pus y ardor leve en uno o ambos ojos. Muchas veces los párpados amanecen pegados con lagañas o pus. Es especialmente común en los niños.

Tratamiento:

Primero limpie el pus de los ojos con un trapo limpio mojado con agua hervida. Luego ponga una pomada antibiótica para ojos (pág. 376). Baje el párpado de abajo y ponga un poco de pomada **dentro** del ojo, así.
El poner la pomada fuera del ojo no hace ningún provecho.

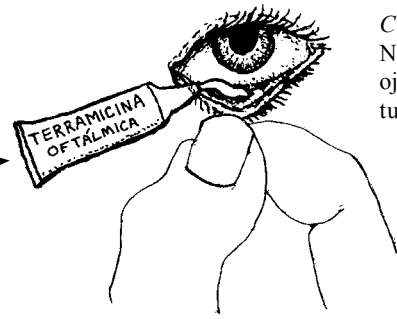

CUIDADO: No toque el ojo con el tubo.

Prevención:

La mayoría de las conjuntivitis son muy contagiosas (pegadizas). No deje que un niño con conjuntivitis juegue o duerma con otros niños, ni que use la misma toalla. Hay que lavarse las manos después de tocar los ojos.

Tracoma

El tracoma es una infección ***crónica*** que empeora lentamente. Puede durar meses o muchos años. Si no se trata a tiempo, a veces causa ceguera. Se transmite por las manos sucias o por las moscas, y es más común en regiones pobres donde la gente vive amontonada.

Señas:

- El tracoma empieza con los ojos rojos y lagrimosos, como una conjuntivitis cualquiera.
- Después de uno o más meses, se forman unos bultitos color plomo-rosado, llamados folículos, dentro de los párpados de arriba. Para verlos, doble el párpado hacia atrás (vea pág 218).
- El blanco del ojo se pone un poco rojo.
- Después de algunos meses, si uno mira cuidadosamente, o con una lupa, se puede apreciar que el borde de arriba de la córnea se ve grisáceo porque se han formado muchos nuevos vasos capilares ***(pannus).***
- La combinación de folículos y pannus casi de seguro indica tracoma.
- Después de varios años, los folículos empiezan a desaparecer, dejando cicatrices blancuzcas.

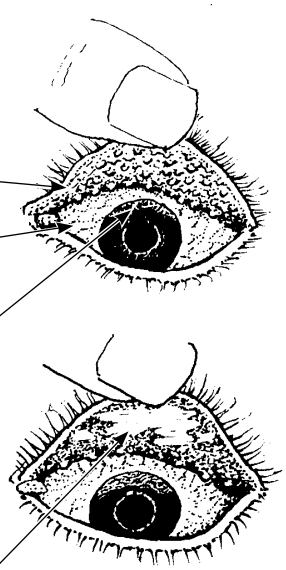

Estas cicatrices engruesan los párpados y quizás impidan abrirlos o cerrarlos completamente.

O puede que las cicatrices bajen las pestañas hacia el ojo. Éstas pueden raspar la córnea y causar ceguera.

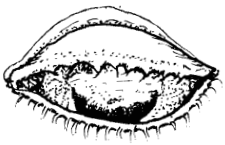

Tratamiento del tracoma:

Ponga una pomada para ojos de tetraciclina o eritromicina al 1% (pág. 376) dentro del ojo, 3 veces al día, o una pomada de tetraciclina o eritromicina al 3%, 1 vez al día. Haga esto durante 30 días. Para una curación completa, también tome tetraciclina (pág. 354), eritromicina (pág. 354) o una sulfonamida (pág. 355) de 2 a 3 semanas.

Prevención:

El tratamiento temprano y completo del tracoma ayuda a prevenir que se transmita a otra gente. A todas las personas que viven con alguien que tiene tracoma, especialmente a los niños, se les deben examinar seguido los ojos, y a la primera seña de la enfermedad, deben recibir tratamiento. El lavarse la cara todos los días puede ayudar a prevenir el tracoma. También es muy importante seguir los Consejos para el Aseo que aparecen en el Capítulo 12.

El aseo ayuda a prevenir el tracoma.

www.hesperian.org /home-espanol

Ojos infectados en recién nacidos (conjuntivitis neonatal)

Si una madre tiene clamidia o gonorrea (vea pág. 236), ella puede transmitir esas infecciones a su bebé al nacer. La infección llega a los ojos del bebé y puede causar ceguera y otros problemas de salud. Si los ojos del bebé se ponen rojos, hinchados y tienen bastante pus dentro del primer mes, puede que tenga una o ambas infecciones. Es importante darle tratamiento inmediatamente.

Para la gonorrea:

♦ Ponga 1 inyección de 125 mg ceftriaxona en el músculo, 1 sola vez (vea pág. 357).

Para la clamidia:

♦ Dé 30 mg de jarabe de eritromicina por la boca, 3 veces al día, por 7 a 10 días.

Si usted no puede hacer un examen para averiguar cuál enfermedad está causando la infección, dé medicinas para tratar a ambas. Los ojos del bebé deben también limpiarse y tratarse con las medicinas que aparecen abajo.

Prevención:

Muchas mujeres tienen clamidia o gonorrea y no saben que están infectadas. A menos que la madre tenga un examen que muestre que no tiene esas infecciones, póngale medicina en los ojos a todo bebé (vea pág. 376) para prevenir la ceguera:

- ponga una línea de pomada oftálmica de eritromicina al 0.5% a 1% en cada ojo en las primeras 2 horas después de nacer, o
- ponga una línea de pomada oftálmica de tetraciclina al 1% en cada ojo en las primeras 2 horas después de nacer, o
- si no tiene eritromicina o tetraciclina, ponga 1 gota de solución de povidona yodada en cada ojo en las primeras 2 horas después de nacer.

Si a un bebé le da gonorrea o clamidia de los ojos, **ambos** padres deben ser tratados para estas infecciones (pág. 236).

Iritis (inflamación del iris)

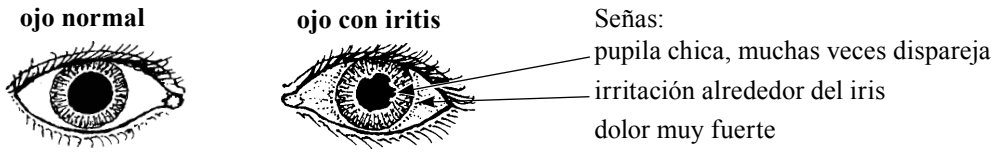

La iritis por lo general da en un solo ojo. El dolor puede dar de repente o poco a poco. El ojo llora mucho. Duele más con la luz fuerte. El globo del ojo duele al tocarlo. No hay pus como en la conjuntivitis. La vista generalmente está empañada.

Ésta es una emergencia. Las pomadas antibióticas no hacen provecho. **Consiga ayuda médica.**

Glaucoma

Esta enfermedad peligrosa resulta por tener demasiada presión en el ojo. Por lo general les da a personas mayores de 40 años, y es una causa común de la ceguera. Para evitar la ceguera, **es importante reconocer las señas de glaucoma y buscar ayuda médica cuando se presenten.**

Hay 2 tipos de glaucoma.

GLAUCOMA AGUDO

Este tipo empieza de repente con dolor muy fuerte en el ojo o en la cabeza. El ojo se pone rojo y la vista empañada. Al tentar el ojo, se siente duro, como una canica. Puede haber vómitos. La pupila del ojo malo se pone más grande que la del bueno.

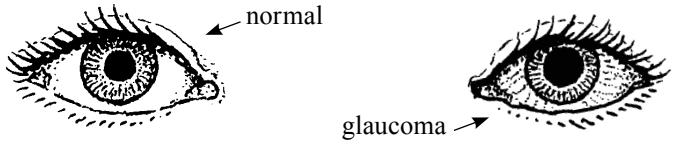

Si el glaucoma agudo no se trata pronto, puede causar ceguera en pocos días. Por lo general hay que operar el ojo. **Consiga ayuda médica rápido.**

GLAUCOMA CRÓNICO

La presión en el ojo aumenta lentamente. Por lo general no hay dolor. La vista va fallando poco a poco, empezando por los lados, y muchas veces sin que la persona se dé cuenta. El examinar la visión de los lados puede ayudar a encontrar la enfermedad.

PRUEBA PARA EL GLAUCOMA

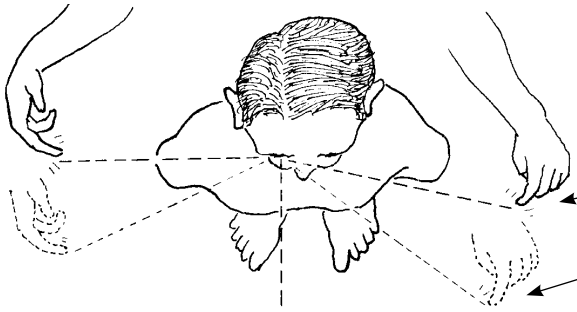

Pídale a la persona que se tape un ojo y que mire derecho hacia una cosa que tenga enfrente. Fíjese cuándo ve por primera vez los dedos suyos, que vienen de atrás y a cada lado.

Normalmente, los dedos se ven por primera vez aquí.

Con glaucoma hay que mover los dedos más hacia adelante para que la persona los vea.

Si se descubre a tiempo, el tratamiento con gotas especiales para ojos (pilocarpina) puede prevenir la ceguera. La dosis debe ser determinada por un médico o trabajador de la salud que pueda medir periódicamente la presión del ojo. Las gotas se deben usar por toda la vida. Cuando sea posible, el tratamiento más efectivo es operar el ojo.

Prevención:

Las personas mayores de 40 años o que tienen parientes con glaucoma, deben tratar de ir a medirse la presión del ojo una vez al año.

www.hesperian.org /home-espanol

Infección de la bolsa de lágrimas (dacriocistitis)

Señas:

Irritación, dolor e hinchazón debajo del ojo, junto a la nariz. El ojo llora mucho. Puede aparecer una gota de pus en la esquina del ojo al aplastar suavemente la hinchazón.

Tratamiento:

- Aplique lienzos de agua caliente.
- Use pomada o gotas antibióticas para ojos.
- Tome penicilina (pág. 350).

Cuando uno no distingue bien

Los niños que no ven bien o que se quejan de dolor de cabeza o de los ojos cuando leen, pueden necesitar lentes. Deben ver a un oculista.

Para **las personas mayores,** es normal con los años ya no distinguir como antes las cosas cercanas. Los lentes para leer muchas veces ayudan. Escoja lentes que le permitan ver claramente a una distancia aproximada de 40 cm. de sus ojos. Si los lentes no ayudan, consulte a un oculista.

Ojos bizcos y desviación de un ojo (estrabismo)

Si el ojo a veces se extravía, pero otras veces mira hacia adelante normalmente, por lo general no hay que preocuparse. Con el tiempo, el ojo se pondrá más derecho. Pero si el ojo siempre está volteado en la dirección equivocada, y si el niño no recibe tratamiento desde muy chiquito, puede que nunca vea bien con ese ojo. Vaya a un oculista lo más pronto posible para averiguar si ayudaría tapar el ojo bueno, operar el ojo desviado o usar lentes especiales.

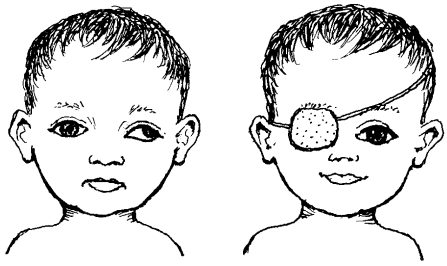

Si se hace una operación cuando el niño sea mayor, generalmente se puede enderezar el ojo y mejorar la apariencia del niño, pero el ojo débil no verá mejor.

IMPORTANTE: A todos los niños se les debe hacer un examen de la vista lo más temprano posible (lo mejor es alrededor de los 4 años). Se puede usar un cartel con letras 'E' (vea *Aprendiendo a promover la salud,* pág. 457). Examine cada ojo por separado para descubrir cualquier problema que afecte a un solo ojo. Si no ve bien en uno o ambos ojos, vaya a un oculista.

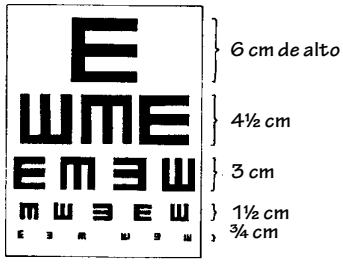

Perrilla (orzuelo)

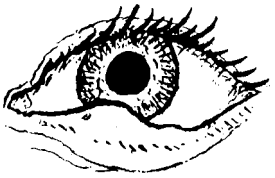

Es un grano rojo e hinchado en el párpado, generalmente cerca del borde. Para curarlo, póngase lienzos de agua tibia que tenga un poco de sal. El uso de una pomada antibiótica para ojos 3 veces al día, ayuda a evitar que salgan más perrillas (vea pág. 377).

Carnosidad (pterigión)

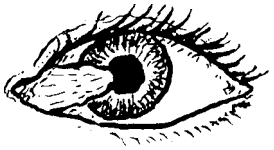

Es un engrosamiento carnoso en la superficie del ojo que crece lentamente desde el borde de la parte blanca del ojo cerca de la nariz y hacia la córnea. Resulta en parte por el sol, el viento y el polvo. Los lentes oscuros pueden ayudar a reducir la irritación y demorar el crecimiento del pterigión. Se debe operar antes de que llegue a la pupila. Por desgracia, después de la operación muchas veces el pterigión vuelve a crecer.

Los remedios caseros que usan polvo de concha o de concha nácar hacen más daño que provecho. Para ayudar a calmar la comezón y el ardor, se pueden poner lienzos de agua fría. O use gotas de té de manzanilla (hervido, luego enfriado y sin azúcar).

Un raspón, úlcera o cicatriz en la córnea

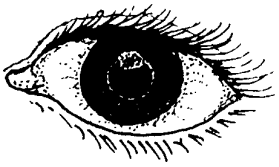

Cuando la superficie de la córnea, que es muy delgada y delicada, se raspa o daña con alguna infección, puede resultar una dolorosa **úlcera de la córnea.** Si usted mira con buena luz, quizás vea una mancha grisácea o menos brillosa en la superficie de la córnea.

Si no se cuida bien, una úlcera de la córnea puede causar ceguera. Aplique una pomada antibiótica para ojos, 4 veces al día durante 7 días (vea pág. 376). Si el ojo no mejora en 2 días, consiga ayuda médica.



Una **cicatriz de la córnea** es una mancha blanca que no causa dolor. Puede venir de una úlcera que se ha aliviado, de una quemadura u otro tipo de herida. Si la persona está ciega de ambos ojos pero todavía ve luz, una operación (transplante de la córnea) en un ojo puede devolverle la vista. Pero esto es caro. Si la persona tiene un ojo con cicatriz pero ve bien con el otro, evite la operación. Tenga cuidado de que no se dañe el ojo bueno.

www.hesperian.org /home-espanol

Hemorragia en lo blanco del ojo



A veces, después de levantar algo pesado, toser mucho (como con la tos ferina) o recibir un golpe en el ojo, aparece en la parte blanca del ojo una mancha de color rojo sangre que no causa dolor. Ésta aparece cuando se revienta una venita. Es como un moretón en el ojo y no es peligrosa. Desaparece poco a poco sin tratamiento en 2 semanas más o menos.

Las manchitas rojas son comunes en los ojos de los recién nacidos. No se necesita ningún tratamiento.

Hemorragia detrás de la córnea (hipema)



La sangre detrás de la córnea es una seña de peligro. Generalmente resulta de un golpe al ojo con un objeto sin punta, como un puño. Si hay dolor y pérdida de la vista, envíe a la persona de inmediato al oculista. Si el dolor es leve y no hay pérdida de la vista, ponga parches en ambos ojos y mantenga a la persona reposando en cama durante varios días. Si después de algunos días el dolor empeora, es probable que el ojo se esté endureciendo (glaucoma, pág. 222). Lleve a la persona a un oculista **de inmediato.**

Pus detrás de la córnea (hipopión)

El pus detrás de la córnea es seña de una *inflamación* grave. A veces se ve cuando hay úlceras de la córnea y es seña de que el ojo está en peligro. Aplique una pomada antibiótica para ojos (vea pág. 376) y consiga ayuda médica de inmediato. Al curar correctamente la úlcera, el hipopión muchas veces se alivia solo.

Cataratas

El cristalino del ojo, detrás de la pupila, se pone opaco o nublado. Puede ver la condición cuando uno alumbra el ojo. Las cataratas son comunes en la gente mayor, pero también se producen—aunque rara vez—en los bebés. Si una persona que no ve a causa de cataratas todavía puede distinguir algo de luz y movimiento, quizás una operación le permita ver otra vez. Hoy en día, se hace una cirugía sencilla y corta para ponerle un cristalino artificial dentro del ojo y así recupera la visión, muchas veces sin necesidad de usar lentes después. Las medicinas no sirven para las cataratas.

Ceguera nocturna y resequedad de los ojos (xeroftalmía, falta de vitamina A)

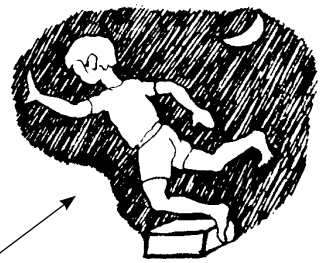

Esta enfermedad de los ojos es más común en niños de 1 a 5 años de edad. Da por no comer suficientes alimentos con vitamina A. Si no se reconoce y se cura a tiempo, el niño puede quedar ciego.

Señas:

- Al principio, el niño puede tener **ceguera nocturna.** Ve peor que otras personas en la oscuridad.
- Luego se le **resecan los ojos** (xeroftalmía). El blanco de los ojos pierde su brillo y se empieza a arrugar.
- Puede que le salgan manchas de burbujitas grises (manchas de Bitot) en los ojos.
- A medida que la enfermedad empeora, la córnea también se reseca y pierde brillo, y puede tener pequeños hoyitos.
- Luego la córnea se puede ablandar, abultar o hasta reventarse en poco tiempo. Generalmente no hay dolor. La ceguera puede resultar por una infección, cicatriz u otro daño.
- Muchas veces la xeroftalmía empieza, o empeora, cuando el niño tiene otra enfermedad como diarrea, tos ferina, tuberculosis o sarampión. **Siempre examine los ojos de un niño enfermo o bajo de peso.** Ábrale los ojos y busque señas de falta de vitamina A.

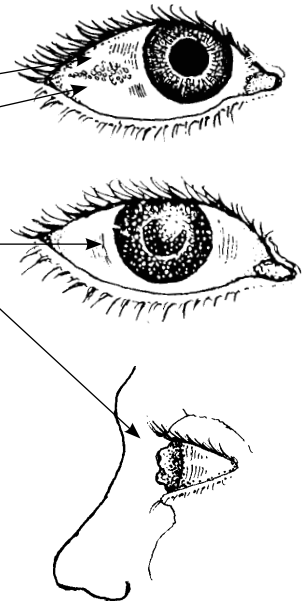

Prevención y tratamiento:

La xeroftalmía se puede evitar fácilmente comiendo alimentos ricos en vitamina A. Haga lo siguiente:

- Dele leche de pecho a su bebé—hasta los 2 años, si es posible.
- A los 6 meses, empiece a darle alimentos ricos en vitamina A, como verduras de hojas verde oscuras y frutas y verduras amarillas o anaranjadas como papaya, mango y calabaza. La leche sin desnatar, los huevos y el hígado también son ricos en vitamina A.
- Si no se consiguen estos alimentos o si el niño ya muestra señas de ceguera nocturna o xeroftalmía, dele vitamina A: 200.000 unidades (60 mg de retinol, en cápsulas o líquido) una vez cada 6 meses (pág. 389). Los bebés menores de 1 año deben tomar 100.000 unidades.

www.hesperian.org /home-espanol

- Si la enfermedad ya está avanzada, dele al niño 200.000 unidades de vitamina A por la boca el primer día, 200.000 unidades el segundo día y 200.000 unidades 14 días después. Los bebés menores de 1 año deben tomar la mitad (100.000 unidades).
- En comunidades donde es frecuente la xeroftalmía, dé 200.000 unidades de vitamina A una vez cada 6 meses a las mujeres que están amamantando y también a las mujeres embarazadas en los últimos meses de embarazo.

ADVERTENCIA: Demasiada vitamina A es venenosa y puede provocar defectos de nacimiento. No dé más de las cantidades indicadas aquí y no se la dé a mujeres que puedan embarazarse.

Si los ojos del niño ya están en muy mal estado (córnea sin brillo, con hoyitos o abultada), consiga ayuda médica. Véndele los ojos y dele vitamina A de inmediato, preferiblemente una inyección de 100.000 unidades en el músculo.

Las verduras de hojas verde oscuras y las frutas y verduras amarillas o anaranjadas, ayudan a prevenir la ceguera en los niños.

Manchas o 'moscas volantes'

A veces las personas mayores se quejan de que ven manchitas o puntitos que se mueven cuando miran una superficie brillante (una pared, el cielo). Las manchas se mueven al moverse los ojos y parecen hilos o telarañas. Estas manchas generalmente no son peligrosas y no necesitan tratamiento. Pero si aparecen de repente, en gran cantidad, y la vista empieza a fallar de un lado, esto podría ser una emergencia médica (retina desprendida). **Busque ayuda médica de inmediato.**

Vista doble



El ver doble puede tener muchas causas.

Si la vista doble viene de repente, es crónica o va empeorando poco a poco, probablemente es seña de un problema grave. Busque ayuda médica.

Si la vista doble viene sólo de vez en cuando, puede ser una seña de debilidad o fatiga, quizás por la mala alimentación. Lea el Capítulo 11 sobre la buena alimentación y trate de comer lo mejor que pueda. Si la vista no mejora, busque ayuda médica.

Ceguera del río (oncocercosis)

Esta enfermedad es común en muchas partes de África y en ciertas regiones del sur de México, Centroamérica y el norte de Sudamérica. La infección es causada por lombricitas que son transmitidas por un pequeño mosco negro, jorobado *(Simulium).*

MOSCO *SIMULIUM*
tamaño natural →

Cuando un mosco infectado pica a una persona, le 'inyecta' las lombrices.

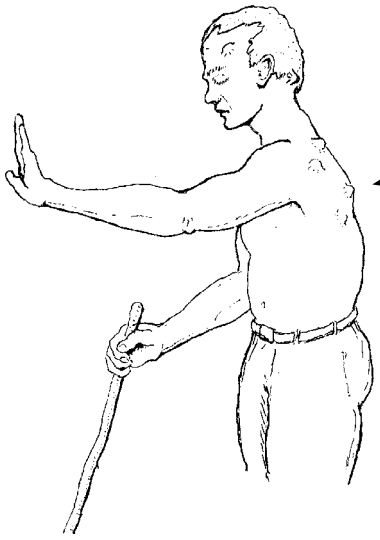

Señas de ceguera del río:

- Varios meses después de haber sido picado por un mosco y de que las lombrices entren al cuerpo, empiezan a aparecer unas bolitas debajo de la piel. En América, las bolitas son más comunes en la cabeza y en la parte de arriba del cuerpo; en África, en el pecho, la parte de abajo del cuerpo y los muslos. Muchas veces no hay más que de 3 a 6 bolitas. Crecen lentamente hasta llegar a medir de 2 a 3 cm. de ancho. Por lo general, no causan dolor.
- Puede haber comezón cuando las lombricitas se están esparciendo.
- Dolores en la espalda, coyunturas del hombro o la cadera, o 'dolores generales por todo el cuerpo'.
- Los nodos linfáticos en la ingle se agrandan.
- La piel en la espalda o barriga se pone gruesa y le salen poros grandes como de cáscara de naranja. Para apreciar esto, alumbre la piel desde un lado y mírela.
- Si no se trata la enfermedad, la piel poco a poco se arruga más, como la de un viejito. Pueden salir manchas y puntos blancos en la parte baja y delantera de las piernas. Puede dar un salpullido seco en las piernas y el cuerpo.
- Los problemas de los ojos muchas veces acaban en ceguera. Primero puede haber irritación y lágrimas, y después señas de iritis (pág. 221). La córnea pierde su brillo y se le forman hoyitos como en la xeroftalmía (pág. 226). Finalmente se pierde la vista a causa de cicatrices de la córnea, cataratas, glaucoma u otros problemas.

Tratamiento de ceguera del río:

El tratamiento temprano puede evitar la ceguera. En regiones donde se produce la enfermedad, consiga exámenes médicos y tratamiento a las primeras señas.

- La ivermectina *(Mectizán)* es la mejor medicina para la ceguera del río, y quizás la pueda conseguir gratis a través de su departamento de salud local. La dietilcarbamacina y la suramina son otras medicinas que se usan para curar la ceguera del río, pero a veces pueden hacer más daño que provecho, especialmente cuando el daño al ojo ya ha empezado. Sólo las deben recetar los trabajadores de la salud que tengan experiencia. Las dosis y precauciones para todas estas medicinas aparecen en las págs. 375 a 376.
- Los antihistamínicos ayudan a calmar la comezón (pág. 383).
- Si se hace una operación desde el principio para quitar las bolitas, habrá menos lombrices.

Prevención:

- Los moscos *Simulium* se crían en corrientes rápidas de agua. El quitar el monte (vegetación) de las orillas de la corriente puede reducir el número de moscos.
- Evite dormir al aire libre—sobre todo de día, que es cuando estos moscos pican más.
- Coopere con las campañas para erradicar el mosco *Simulium.*
- **El tratamiento temprano evita la ceguera y reduce la transmisión de la enfermedad.**

www.hesperian.org /home-espanol