ГЛАВА 20

Искривление и другие деформации позвоночника

Позвоночник (или позвоночный столб) представляет собой цепь из соединяющихся между собой костей, называемых «позвонками», которая соединяет череп с тазовыми костями. Между позвонками находятся небольшие хрящевые прокладки, которые называются «межпозвонковыми дисками». Позвоночник удерживает туловище и голову в вертикальном положении. Через полую центральную часть позвоночника – спинномозговой канал – проходит ***«спинной мозг»***, или пучок нервов, связывающий головной мозг с остальными частями тела (см. с. 35).

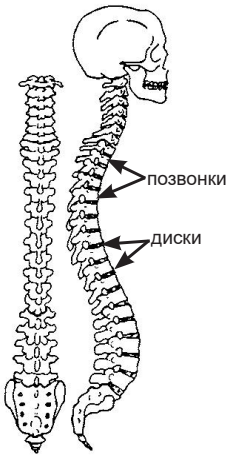

ПРАВИЛЬНАЯ ФОРМА ПОЗВОНОЧНИКА

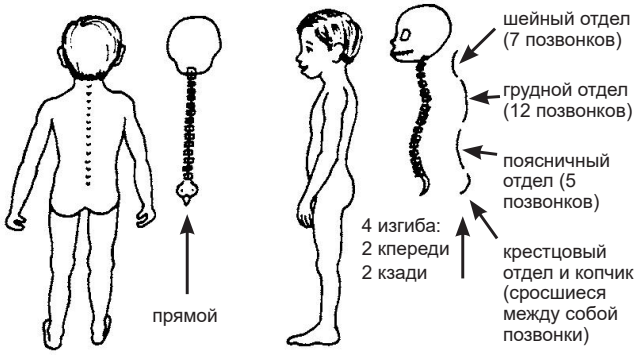

В норме, если смотреть сзади, позвоночник прямой (как и спина), а при взгляде сбоку видны 4 изгиба.

Боковое искривление (сколиоз – S-образное искривление)

Может возникнуть из-за неравномерного ***паралича*** мышц спины или наклона таза в одну сторону из-за того, что одна нога короче другой. Иногда причина неизвестна.

Круглая спина (кифоз)

Может возникнуть из-за слабости мышц спины или неправильного положения тела (сутулости в положении стоя или сидя).

Прогиб спины (лордоз)

Может возникнуть из-за слабости брюшных мышц, ***контрактур*** тазобедренных суставов или измененной походки, чтобы компенсировать слабость одной ноги или тазобедренного сустава.

Острый изгиб или выступ на позвоночнике (туберкулез позвоночника)

Образуется вследствие разрушения одного или нескольких позвонков вследствие туберкулезной ***инфекции*** (см. с. 165).

Наиболее распространенной и серьезной проблемой из вышеперечисленных деформаций является сколиоз, или боковое искривление. Однако при сколиозе часто бывает и кифоз и/или лордоз.

НЕСТОЙКИЕ И СТОЙКИЕ ИСКРИВЛЕНИЯ ПОЗВОНОЧНИКА

При нестойком, или *“**функциональном**”*, искривлении позвоночника деформации позвонков не происходит. Такое искривление, как правило, возникает в том случае, когда тело пытается занять вертикальное положение несмотря на наклонное положение таза или другую асимметрию тела, не связанную с позвоночником.

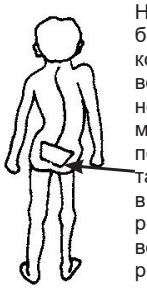

Например, у ребенка одна нога короче другой вследствие перенесенного полиомиелита, поэтому в положении стоя его таз наклоняется в сторону более короткой ноги. Чтобы встать прямо, ребенок вынужден искривить свой позвоночник.

Нестойкое искривление позвоночника обычно можно выпрямить, если подложить подставку под более короткую ногу или поднять ребенка под мышки.

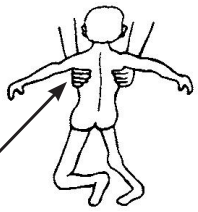

Стойкие, или “**структурные**”, искривления позвоночника обусловлены деформацией самих позвонков.

Стойкое искривление позвоночника нельзя выпрямить, даже придав телу правильное положение или подняв ребенка под мышки.

Примечание. В некоторых случаях нестойкое искривление может постепенно перерасти в стойкое.

ПРИЧИНЫ ИСКРИВЛЕНИЯ ПОЗВОНОЧНИКА (СКОЛИОЗА)

У здоровых в остальных отношениях детей **сколиоз** в основном (приблизительно в 80% случаев) возникает по неизвестным причинам. Иногда он встречается у нескольких членов одной семьи, и тогда можно говорить о **наследственном** (семейном) факторе. Несмотря на то, что незначительный сколиоз (выявляемый при обследовании) встречается примерно у 1 ребенка из 10, только у 1 ребенка из 400 искривление позвоночника является достаточно сильным, чтобы представлять серьезную проблему. **Искривления, возникающие по неизвестным причинам, часто впервые обнаруживаются – и быстро прогрессируют – у детей в возрасте 10-16 лет в период их быстрого роста.**

К известным причинам **стойкого сколиоза** относится достаточно широкий круг патологий, начиная от ***инфекций*** и кончая опухолями и редкими заболеваниями. По возможности проконсультируйтесь у врача, имеющего опыт в этой области.

Некоторые дети рождаются со стойким сколиозом или приобретают его в раннем детстве из-за дефектов в самом позвоночнике.

Иногда один или несколько позвонков бывают сформированы лишь частично и вызывают изгиб позвоночника в одну сторону.

Иногда 2 или более позвонков остаются срощенными с одной стороны. Это приводит к тому, что они растут только с несросшейся стороны, тем самым вызывая еще большее искривление.

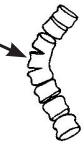

Эти дефекты можно выявить только с помощью рентгеновских исследований.

Нестойкий сколиоз всегда является вторичным явлением, возникающим вследствие таких проблем, как неравномерный паралич мышц спины или наклон таза (часто из-за того, что одна нога короче другой). Искривление позвоночника часто развивается у детей с **ДЦП, мышечной дистрофией, спинномозговой грыжей, повреждением спинного мозга, артритом, вывихом бедра и у перенесших полиомиелит.** Обязательно обследуйте всех детей, имеющих эти проблемы, с целью выявления искривления позвоночника. Со временем нестойкие искривления могут постепенно перерасти в стойкие.

Обследование на искривление позвоночника

Рассматривается в разделе, посвященном физикальному осмотру (гл. 4).

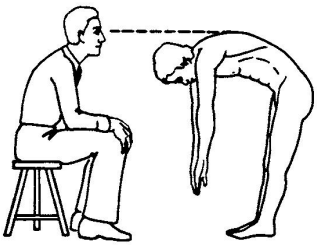

Посмотрите вдоль линии позвоночника ребенка, наклонившегося вперед.

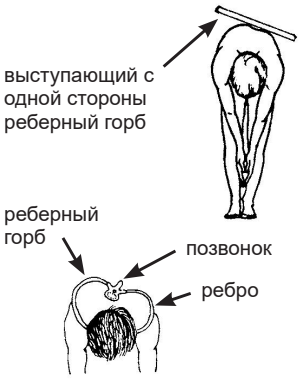

Реберный горб образуется из-за того, что в месте искривления позвоночника сами позвонки также развернуты в одну сторону.

ВОЗМОЖНЫЕ ПРИЗНАКИ НАЧАЛЬНОЙ СТАДИИ СКОЛИОЗА

1. Одно плечо выше другого.
2. Одна лопатка выступает больше другой.
3. Верхний край тазовой кости с одной стороны расположен выше или выступает в большей степени.
4. Одна рука ближе прилегает к телу, чем другая.
5. Поясничный отдел позвоночника чрезмерно прогибается вперед (лордоз).
6. Сутулые плечи или «круглая спина».
7. Более глубокая складка с одной стороны талии, чем с другой.
8. Ребенок стоит, как бы провисая или заваливаясь на сторону.
9. Реберный горб (при наклоне вперед).
10. Выпуклость на уровне талии (при наклоне вперед).
11. Брат, сестра, один из родителей или близкий родственник страдает сколиозом.

ПРОВЕРЬТЕ НА НАЛИЧИЕ этих признаков:

одно плечо ниже другого

наклон таза

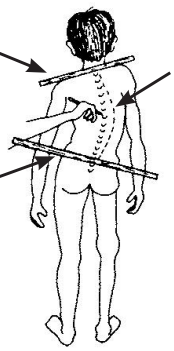

Чтобы лучше выявить искривление, отметьте выступ – остистый отросток каждого позвонка. На самом деле искривление больше, чем вы отметите.

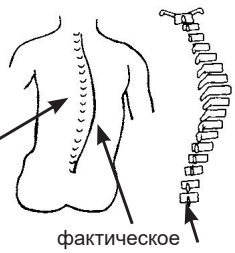

фактическое искривление (видно на рентгеновском снимке)

вид позвонков сверху

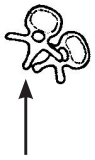

вершины остистых отростков позвонков

При обследовании ребенка на сколиоз, также проверьте,

можно ли выпрямить искривление (нестойкое),

или нельзя выпрямить (стойкое).

Что делать?

Это зависит от ряда факторов:

- насколько искривление большое;
- происходит ли дальнейшее искривление и насколько быстро;
- является ли искривление стойким;
- каков возраст ребенка.

Если ребенок не может стоять, проверьте, нет ли искривления позвоночника в положении сидя. Если мышцы одной ягодицы слабее и меньше мышц другой, это может вызвать **наклон таза.**

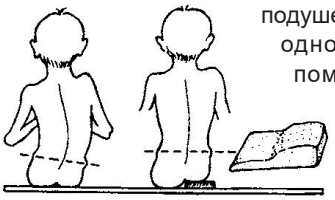

Положите книгу или досочку под более слабую ягодицу и посмотрите, выпрямит ли это позвоночник. Если да, то подушечка, подложенная с одной стороны, может помочь ребенку сидеть прямее.

Величину искривления и увеличивается ли оно, лучше всего определить с помощью рентгена.

1. В каждом изгибе позвоночника выберите 2 позвонка, которые больше остальных наклонены по отношению друг к другу.
2. Проведите линии параллельно верхним краям этих позвонков.

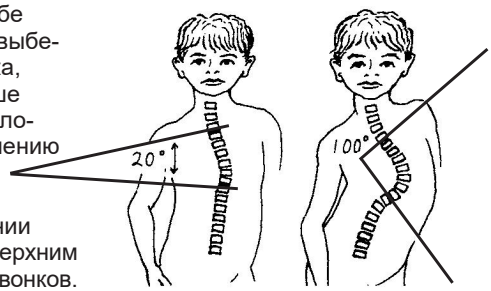

3. Измерьте и зарегистрируйте **угол искривления позвоночника.**
4. Регулярно записывайте величину искривления и отмечайте любые изменения.

Искривление позвоночника у Хуана



Поскольку рентгеновские исследования стоят дорого и часто не доступны, для отслеживания изменений степени искривления позвоночника можно воспользоваться измерением **угла реберного горба.**

Убедитесь в том, что верхняя планка расположена точно по горизонтали. Можете использовать столярный или самодельный угломер (см. текст в рамке).

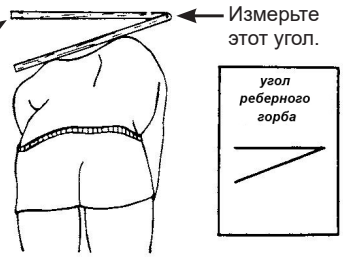

Измерьте этот угол.

При наклоне вперед для измерения угла реберного горба, попросите ребенка стоять или сидеть как можно прямее.

Самодельный угломер для измерения угла реберного горба

Заполните трубку окрашенной водой так, чтобы вода в обоих ее концах достигала верхнего края планки, находящейся в горизонтальном положении.

кусок тонкой пластиковой трубки (старая трубка для внутривенного вливания)

При измерении угла реберного горба установите верхнюю планку горизонтально, убедившись в том, что вода в обоих концах трубки находится у верхнего края планки.

Если угол реберного горба из месяца в месяц не изменяется, то искривление позвоночника, вероятно, не увеличивается. В таком случае повторяйте проверку каждые несколько месяцев. Если же угол реберного горба постоянно увеличивается, то искривление усугубляется. Необходимо сделать рентген и принять решение о дальнейших мерах.

Нестойкие непрогрессирующие искривления позвоночника обычно достаточно лечить путем принятия мер в отношении лежащей в их основе проблемы.

Например, если искривление позвоночника у ребенка не является стойким и возникло вследствие наклона тазовой кости из-за неодинаковой длины ног:



Измерьте разницу в длине ног (см. с. 34).

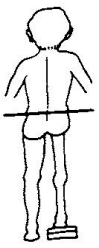

Положите под более короткую ногу ребенка книги или бруски, чтобы выровнять таз.

Увеличьте толщину подошвы обуви (см. с. 549).

У этого ребенка образовалось искривление позвоночника вследствие наклона таза из-за короткой ноги.

Реабилитологи увеличили толщину подошвы его сандалии.

Это позволило ему избавиться от искривление позвоночника и придать телу правильное положение.

Корсеты или фиксирующие приспособления для туловища при нестойком искривлении позвоночника обычно не помогают исправить искривление и даже предотвратить его прогрессирование. Тем не менее, если искривление настолько большое, что затрудняет ребенку сидение или ходьбу, корсет может оказаться весьма полезным.

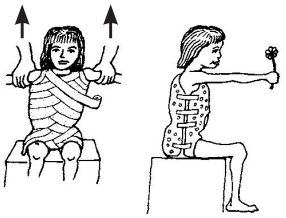

Инструкции по изготовлению корсетов приводятся на с. 558.

Искривления позвоночника менее 20° (стойкие или нестойкие), как правило, не требуют специального лечения, кроме наблюдения и регулярного измерения каждые несколько месяцев, с целью выявления признаков ухудшения.

Некоторые специалисты считают, что упражнения на укрепление мышц спины, подобные изображенному на рисунке, помогают исправить и замедлить искривление позвоночника. Другие специалисты считают, что такие упражнения не эффективны. (Мы не знаем, кто из них прав.)

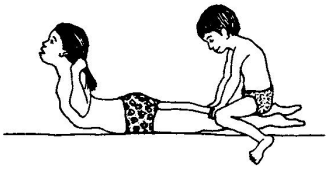

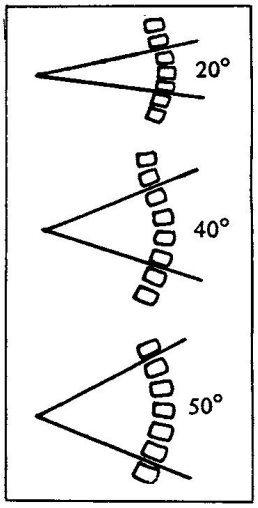

Искривления позвоночника более 20°, если они являются стойкими и прогрессирующими, можно замедлить с помощью фиксирующего приспособления.

Часто применяется такое фиксирующее приспособление, как на рисунке ("Милуокский корсет"). Он эффективен поскольку доставляет ребенку неудобства, которые в свою очередь заставляют его вытягивать и держать свое туловище как можно прямее, чтобы уменьшить дискомфорт.

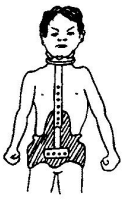

"Бостонский корсет" из пластика, как на рисунке, более удобен; его можно полностью скрыть под одеждой; и он является практически таким же эффективным.

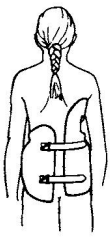

ХИРУРГИЧЕСКОЕ ВМЕШАТЕЛЬСТВО

При искривлениях позвоночника свыше 50°, которые быстро прогрессируют, может понадобиться хирургическая операция. С помощью операции производится "сращивание" (соединение) наиболее пораженных позвонков. Как правило, такая операция позволяет лишь частично выпрямить позвоночник. За исключением очень тяжелых искривлений, следует избегать хирургического вмешательства у детей моложе 12 лет, так как в сращенной части позвоночника полностью прекратится рост.

Если искривление позвоночника составляет меньше 40°, оно, как правило, не прогрессирует после того, как ребенок перестанет расти. Если же искривление позвоночника превышает 50°, то оно, скорее всего, будет увеличиваться даже после того, как рост ребенка прекратится, и поэтому в таких случаях обычно рекомендуется хирургическая операция.

Однако операция по "сращиванию позвонков" стоит очень больших денег, и для ее выполнения необходим специально подготовленный хирург-***ортопед***. Кроме того, такая операция очень тяжела как для ребенка, так и для его семьи. Если операция не доступна, следует носить корсет или фиксирующее приспособление для замедления искривления позвоночника. Если искривление позвоночника станет слишком выраженным, в грудной клетке будет не хватать места для нормальной работы легких и сердца, и ребенок может заболеть пневмонией и умереть.

УПРАЖНЕНИЯ ПРИ КИФОЗЕ И ЛОРДОЗЕ

Детям с круглой спиной могут быть полезны вот такие упражнения для выпрямления спины.

Эти упражнения разъясняются в Листке упражнений под №5 на с. 387.

Также, ребенка следует поощрять сидеть и стоять как можно прямее с отведенными назад плечами.

Детям с чрезмерным изгибом поясничного отдела позвоночника кпереди могут быть полезны вот такие упражнения для укрепления брюшных мышц,

или упражнения для коррекции контрактур тазобедренных суставов (если они есть у ребенка). См. Листок упражнений под №3 на с. 385.